


ERCIYES TIP DERGİSİ



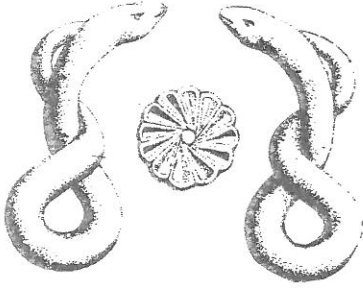
Erciyes
Medical
Journal

Cilt/Volume **12**

Sayı/Number **3**

Yıl/Year **1990**

ERCIYES TIP DERGİSİ



Erciyes
Medical
Journal

Cilt/Volume **12**

Sayı/Number **3**

Yıl/Year **1990**

Sahibi : Erciyes Üniversitesi
Tıp Fakültesi Adına
Prof.Dr.Semih BASKAN
Dekan

Editör : Prof.Dr.Aydın PAŞAOĞLU
Editör Yardımcıları : Prof.Dr.Refik CEMİLOĞLU
Prof.Dr.Yücel ARITAŞ
Prof.Dr.Ümit SOYUER
Prof.Dr.Neşide ÇETİN
Doç.Dr.Seher SOFUOĞLU

E.Ü.Tıp Fakültesi Yayın ve Dökümantasyon Birimi

KAYSERİ - 1990

İçindekiler

- * Isosorbid Dinitrat'ın İzole Sığan Pulmoner Arteri Üzerine Etkisi
Ö.Özbakır, C.Utaş, A.Gölgeli, Ç.Özesmi, M.Özesmi
- * Relations Among Diabetic Polyneuropathy, HbA1c, Albuminuria and Duration of Disease in Non-Insulin Dependent Diabetes Mellitus
F.Keleştimur, M.Mirza, A.Ünal, Ö.Özbakır, A.Soyuer, E.Başar, A.H.Köker
- * Pulmoner Hipertansiyon Gelişmiş Konjenital Kalp Hastalıklı Olgularda Cerrahi Tedavinin Pulmoner Arter Basıncına Etkisi
Ö.N.Emiroğulları, H.Akalın
- * Koroner Arter Hastalarında Meydana Gelen Aritmilerde Propafenon Uygulaması
S.Çetin, A.Ünal, E.Başar, A.H.Köker
- * Yenidoğan Sepsisinde Yüzeysel Vücut Kültürlerinin Değeri
S.Tacetinoğlu, M.A.Öztürk, S.Kurtoğlu,
- * Denizli ilinde Okul Öncesi Çocuklarda Saç Çinko Düzeyleri ve Gelişme
M.Sözmen, F.N. Dinçer, N.Akar, A.Arcasoy
- * Lomber Disk Hernilerinde Reoperasyon
H.Akdemir, A.Paşaoğlu, A.Selçuklu, K.Koç, A.Kurtsoy, L.Şişman
- * Subdural Hematomların Teşhisinde Computerize Tomografi'nin Rolü
H.Akdemir, A.Paşaoğlu, A.Selçuklu, K.Koç, S.Öktem
- * Üretral Darlıkların Tedavisinde Optik Üretrotominin Etkinliği
A.Tatlışen, İ.Gülmez, M.Karacagil, C.İpekcan
- * Travmatik ve İyatrojenik Üreter Yaralanmaları
A.Tatlışen, İ.Gülmez, M.Karacagil, A.Tuğanaip, İ.Tolu

Contents

- * Effects of Isosorbid Dinitrate on the Isolated rat pulmonary Artery
..... 325-329
- * Relations Among Diabetic Polyneuropathy, HbA1c, Albuminuria and Duration of Disease in Non-Insulin Dependent Diabetes Mellitus
.....330-336
- * The Effects of Surgical Treatment on Pulmonary Artery Pressure in Patients with Congenital Heart Disease and Pulmonary Hypertension
.....337-342
- * Treatment of Arrhythmias due to the Coronary Artery Disease with Propafenone
.....343-352
- * Value of Body Surface Cultures in sepsis Neonatorium
.....353-363
- * Hair Zinc Levels and Physical Growth in Preschool Children (Preliminary Report)
.....364-369
- * Reoperation on the Lumbar Disc Herniation
.....370-376
- * Computed Tomography in the Diagnosis of Chronic Subdural Hematomas
.....377-383
- * Efficacy of Optical Urethrotomy on the Management of Urethral Strictures
.....384-389
- * Traumatic and Iatrogenic Ureteral Injuries
.....390-396

- * Fetal Ağırlık Tayininde Ultrasonografi
B.Boran, S.Ökten, F.Dağdemir, S.Sakız
- * Kronik Böbrek Hastalıklarında Karpal
Tunel Sendromu
G.Tunalı, A. Neyal
- * Guillain-Barre Sendromu
Insidans, Klinik, BOS,EMG,
Tedavi ve Prognoz
*A.Ö.Ersoy, Z.Tin, A.Soyuer,
M.Mirza,I.Moray*
- * Koledok Taşlarında Koledok
Eksplorasyonundan Sonra
En Etkili Drenaj İşlemi Nedir?
*E.M.Sözuer, Z.Yılmaz, I.Pekrü,
Y.Yeşilkaya, B.Kerküklü, E.Akgün*
- * Subperiosteal Mastoid Abse
*Y.Ünlü, G.Yiğitbaşı, R.Cemiloğlu,
M.Erkan, I.Külahlı, I.Tolu*
- * Posterior Fossa Kitlelerinde Tomografi
ile Histolojik Bulguların Karşılaştırılması
N.Özcan
- * Erkek Meme Kanseri
A.Sağlam, S.Balkanlı, Y.Arıtış,E.M.Sözuer
- * Congenital Epulis (A Case Report)
G.K.Günay, S.Balkanlı, T.Okten, E.Alemdar
- * Bladder Stone Formed on the Segment
of Both Ends Cut Foley Catheter
I.Gülmez, A. Tatlışen, M.Karacaçil, M.Kılıç
- * Dev Kistik Higroma (Vaka Takdimi)
H.Okur, M.Küçükaydın, M.İçer, M.Zorlu
- * Prediction of Fetal Weight by
Ultrasonography
.....397-401
- Carpal Tunnel Syndrome in Chronic
Renal Failure
.....402-412
- * Guillain-Barre Syndrome
Incidence, Clinic, CSF, EMG,
Treatment and Prognosis
.....413-420
- * What is the Most Effective Drainage
Procedure for Choledocholithiasis
After Exploration of Choledochus
.....421-429
- * Subperiosteal Mastoid Abscess
.....430-435
- * Comparison of Computed Tomography
with Histological Findings in Posterior
Fossa Masses
.....436-445
- * Carcinoma of the Male Breast
.....446-453
- * Congenital Epulis (A Case Report)
.....454-459
- * Bladder Stone Formed on the Segment
of Both Ends Cut Foley Catheter
.....460-462
- * Giant Cystic Hygroma (Case Report)
.....463-468