

DENEYSEL OTİTİS MEDIADA ANTİBİYOTİK VE ANTİBİYOTİK+STEROİD TEDAVİSİ SONUÇLARI

Results of antibiotic and antibiotic+steroid treatment in experimentally otitis media

İsmail Külahlı¹, Olgun Konaş², O Gazi Yiğitbaşı³, Yaşar Ünlü⁴, Bülent Sümerkan⁵, Şerif Ali Tekalan⁶

Özet: Bu çalışmada deneysel olarak stafilokoksik otitis media oluşturulan 50 rat 2 gruba ayrılarak 10 gün süreyle antibiyotik ve antibiyotik+steroid tedavisi uygulandı. Ratların yarısı dördüncü haftada, diğer yarısı ise sekizinci haftada öldürüldükten sonra, hazırlanan orta kulak materyalleri histopatolojik olarak değerlendirildi. Sadece antibiyotik verilen ratlarda dördüncü haftaya göre sekizinci haftada nekroz, histiyosit ve fibrozis miktarında belirgin bir artış görüldü. Antibiyotik ve steroid verilen grupta dördüncü haftaya kıyasla sekizinci haftada nötrofil ve lenfosit sayısı, subepitelyal kalınlaşma, fibrozis ve damarlanma miktarında anlamlı bir azalma olduğu izlenmektedir. Antibiyotik ve antibiyotik+steroid tedavisi uygulanan grupların dördüncü hafta bulguları karşılaştırıldığında iki grup arasında bazı sayısal farklılıklar olmasına rağmen bunların istatistik bir anlam ifade etmediği, sekizinci hafta sonuçları kıyaslandığı zaman ise hemen bütün kriterlerde kombine tedavi uygulanan grup lehine istatistik değeri olan farklılıklar görüldü

Anahtar Kelimeler: Deneysel otitis media, Otitis mediada steroid+ antibiyotik tedavisi, Rat

Summary: In this study, 50 rats, after induction of experimental otitis media, were divided into 2 groups and 10 days of antibiotic and antibiotic+steroid treatment was applied. Half of the rats were sacrificed in fourth, and half in the eighth week, and middle ear specimens were evaluated histopathologically. There were increases in necrosis and amount of histiocytes and fibrosis at eighth week compared to fourth week in antibiotic given group. There were significant decreases in neutrophil and leukocyte counts, subepithelial thickening, fibrosis and vascularization in antibiotic+steroid administered group. Comparing the fourth week findings of two groups no statistically significant difference was observed while eighth week results showed statistically significant differences in favor of antibiotic+steroid treatment group in almost all criteria.

Key Words: Experimental otitis media, Management of otitis media with prednisone combined with antibiotic, Rat

Otitis media çocukluk çağında üst solunum yolu enfeksiyonlarından sonra en sık görülen hastalıktır. İlk 7 yaş grubundaki çocukların %90'ı en az bir defa otitis media atağı geçirirken, %75'inde birden fazla atak görülmektedir (9). Çok çeşitli komplikasyonlara yol açabilen bu hastalığın etkin tedavisi son derece önemlidir. Özellikle inatçı otitis media vakalarında standart bir medikal

tedavi yaklaşımı yoktur. Medikal tedavilerdeki yetersizlikler gereksiz cerrahi müdahalelere başvurulmasına neden olmaktadır. Bu hastalarda antibiyotik, antihistaminik, dekonjestan ve steroid tedavileri uygulanır. Son zamanlarda yapılan çalışmalarda antihistaminik ve dekonjestanların otitis mediada etkili olmadıkları vurgulanmaktadır. Steroid üzerindeki tartışmalar ise halen devam etmektedir(11,12,16).

Erciyes Üniversitesi Tıp Fakültesi 38039 KAYSERİ
Kulak Burun Boğaz Hastalıkları. Y.Doç.Dr.¹, Uzm.Dr.³,
Doç.Dr.⁴, Prof.Dr.⁶. Patoloji. Y.Doç.Dr.². Mikrobiyoloji.
Y.Doç.Dr.⁵.

Geliş tarihi: 18 Mayıs 1994

Bu çalışmada deneysel olarak ratlarda oluşturulan otitis mediada antibiyotik ve antibiyotik+steroid tedavilerinin iyileşme üzerine etkileri histopatolojik olarak incelendi.

METODLAR

Bu çalışma Erciyes Üniversitesi Tıp Fakültesi Deneyel Araştırma Laboratuvarında, dış kulak yolu ve kulak zarı normal olan, ağırlıkları 220-310 gr arasında değişen 50 erkek rat üzerinde yapıldı. İntramusküler ketalar anestezisi (0.5-1 cc) ile ratlar uyutulduktan sonra, operasyon mikroskobu altında sağ timpanik bullaları ortaya çıkarılarak tur ile küçük bir delik açıldı. 1.4×10^6 Stafilococcus aureus ATCC 6538 içeren 0.1 cc serum fizyolojik süspansiyonu, açılan delikten timpanik bullaya inoküle edildi. Ratlar rastgele 2 gruba ayrıldı. İnokülasyondan 24 saat sonra başlanarak 10 gün süreyle uyluk kası içine bir gruba günde tek doz antibiyotik (Ceftriaxone 200mg/gün), diğerine antibiyotik + steroid (Ceftriaxone 200mg/gün + Prednizolon 0.30 mg/gün) tedavisi uygulandı. Ratların kulakları düzenli aralıklarla operasyon mikroskobunda değerlendirildi. Tedaviden sonraki 4'üncü ve 8'inci haftalarda her iki tedavi grubundaki ratlar yüksek doz ketalar ile öldürülerek, timpanik bullaları diseke edildi. Timpanik bullalar 24 saat süreyle formik asit içinde dekalsifiye edildikten sonra mikroskop altında malleusun uzun koluna paralel ve üstaki tüpünden geçecek şekilde kesitler yapıldı. Normal doku takip işlemleri tamamlandıktan sonra 8-10 mikron kalınlığındaki kesitler hematoksilen eozin ile boyanarak ışık mikroskobunda incelendi.

Dördüncü ve 8. haftalarda yapılan histopatolojik incelemede ratların kulaklarında; nekroz, nötrofill lökositler, lenfositler, histiyositler, epitel altı mesafenin kalınlığı, epitel altı dokudaki ödem, fibrozis, damarlanma ve psödoglandüler yapıların varlığı değerlendirildi. Elde edilen histopatolojik bulgular tablo 1'de görülen ve 0 - 3 arasında değişen skorlama sistemine göre değerlendirildi. 0: yok, 1: hafif, 2: orta, 3: şiddetli derecede histopatolojik değişiklikleri göstermektedir. Her bir bulgu için grup içindeki deneklerin skor toplamı, olabilecek maksimum skora (denek sayısı x 3) bölünerek histopatolojik değişiklikler yüzde olarak hesaplandı. Sadece antibiyotik verilen ratlar

ile antibiyotik+steroid verilenlerin orta kulaklarında dördüncü ve sekizinci haftada tesbit edilen histopatolojik değişiklikler karşılaştırıldı. İstatistiksel karşılaştırmalarda Mann Whitney U testi kullanıldı.

BULGULAR

Sadece antibiyotik verilen grupta dördüncü haftaya göre sekizinci haftada nekroz, histiyosit ve fibrozis miktarında belirgin bir artış görüldü ($p < 0.05$). Ayrıca subepitelyal kalınlaşma ve ödem, damarlanma ve psödoglandüler yapıların oluşumunda da dikkati çeken bir artış vardı (Şekil 1, 2). Ancak arada istatistiksel bir fark bulunamadı. Nötrofil ve lenfosit miktarında ise erken ve geç dönemler arasında bir fark izlenmedi (Tablo 2).

Antibiyotik ve steroid verilen grupta dördüncü haftaya kıyasla sekizinci haftada nötrofil lökosit ve lenfosit sayısında, subepitelyal kalınlaşma, fibrozis ve damarlanma miktarında anlamlı bir azalma olduğu izlenmektedir ($p < 0.05$). Sekizinci haftada nekroz, histiyosit ve psödoglandüler yapıların olmadığı ve subepitelyal ödemde de belirgin bir iyileşme olduğu görüldü (Şekil 3, 4, 5). Ancak gruplar arasında istatistik bir fark bulunamadı (Tablo 3).

Antibiyotik ve antibiyotik+steroid tedavisi uygulanan grupların 4. hafta bulguları karşılaştırıldığında iki grup arasında subepitelyal ödem dışında yalnız antibiyotik kullanılan grup lehine bazı sayısal farklılıklar olmasına rağmen bunların istatistik bir anlam ifade etmediği görüldü (Tablo 4).

Antibiyotik ve antibiyotik+steroid tedavisi verilen grupların 8. hafta sonuçları karşılaştırıldığı zaman, hemen bütün kriterlerde antibiyotik+steroid tedavisi uygulanan grup lehine istatistiksel değeri olan farklılıklar görüldü ($p < 0.05$). Sadece nötrofil sayısında istatistiksel anlam göstermeyen bir sayısal azalma tesbit edildi (Tablo 5).

Tablo 1. Histopatolojik bulguları skortlama sistemi

Histopatolojik bulgu:	0	1	2	3
- Nekroz	Yok	Hafif	Orta	Şiddetli
- Nötrofil lökosit	Yok	Lümeninde az sayıda hücre	Lümeninde ve/veya duvarda belirgin hücre varlığı	Duvarı yoğun infiltrate eden lümeni tamamen dolduran hücreler
-Subepitelyal kalınlaşma	<50 µ	50-100µ	100-200µ	>200µ
-Subepitelyal kalınlaşma	Yok	Hafif	Orta	Şiddetli
-Fibrozis	Birkaç adet fibroblast	Subepitelyal mesafenin yarısından az kısmında fibroblastlar	Subepitelyal mesafenin yarısından fazla kısmında fibroblastlar	Subepitelyal mesafeyi tümüyle dolduran fibroblastik aktivite
- Damarlanma (0.1 mm ² deki damar adedi)	0-2	3-5	6-10	>10
- Psödoglandüler yapı (0.1mm ² deki adet)	0	1-2	3-5	>5

Tablo 2. Antibiyotik tedavisinin 4 ve 8. hafta sonuçlarının karşılaştırılması

Histopatolojik bulgu*	Ort	Antibiyotik (4. hafta) n=12	Ort	Antibiyotik (8. hafta) n=12	U	P
Nekroz	0	2.8	0	22.2	103.0	<0.05
Nötrofil	1	25.0	1	27.8	76.5	>0.05
Lenfosit	1	33.3	1	33.3	76.5	>0.05
Histiyoisit	0	5.6	1	38.9	118.0	<0.05
Subepitelyal kalınlaşma	2	52.8	2	66.7	89.0	>0.05
Subepitelyal ödem	0	22.2	1	33.3	88.0	>0.05
Fibrosis	0	16.7	2	55.5	116.0	<0.05
Damarlanma	1	41.7	2	66.7	100.0	>0.05
Psödoglandüler yapı	0	8.3	0	22.2	93.0	>0.05

*Her bir bulgu için grup içindeki deneklerin skor toplamı, olabilecek maksimum skora (denek sayısı x 3) bölünerek histopatolojik değişiklikler yüzde olarak hesaplandı. İstatistiksel karşılaştırmalarda Mann Whitney U testi kullanıldı. (Ort: Ortanca)

Tablo 3. Antibiyotik + kortikosteroid tedavisinin 4 ve 8. hafta sonuçlarının karşılaştırılması

Histopatolojik bulgu*	Ort	Antibiyotik ve steroid (4. hafta) n=14	Ort	Antibiyotik ve steroid (8. hafta) n=12	U	P
Nekroz	0	21.4	0	0.0	114.0	>0.05
Nötrofil	1	41.7	0	11.1	126.0	<0.05
Lenfosit	1	35.7	0	8.3	129.0	<0.05
Histiyoisit	0	16.7	0	0.0	114.0	>0.05
Subepitelyal kalınlaşma	2	66.7	1	27.8	139.0	<0.05
Subepitelyal ödem	0	11.9	0	5.6	90.0	>0.05
Fibrosis	1	33.3	0	11.1	124.0	<0.05
Damarlanma	2	59.5	0	22.2	134.5	<0.05
Psödoglandüler yapı	0	23.8	0	0.0	108.0	>0.05

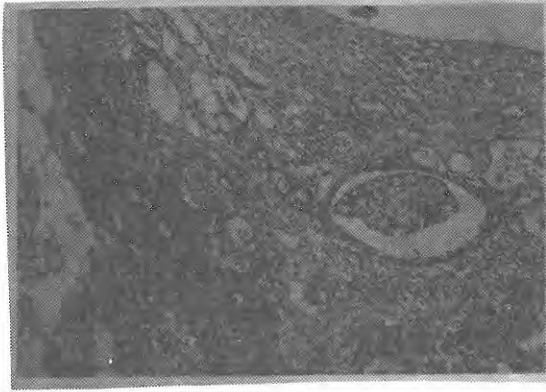
*Her bir bulgu için grup içindeki deneklerin skor toplamı, olabilecek maksimum skora (denek sayısı x 3) bölünerek histopatolojik değişiklikler yüzde olarak hesaplandı. İstatistiksel karşılaştırmalarda Mann Whitney U testi kullanıldı. (Ort: Ortanca)

Tablo 4. Antibiyotik ve antibiyotik + kortikosteroid tedavisinin 4. hafta sonuçlarının karşılaştırılması

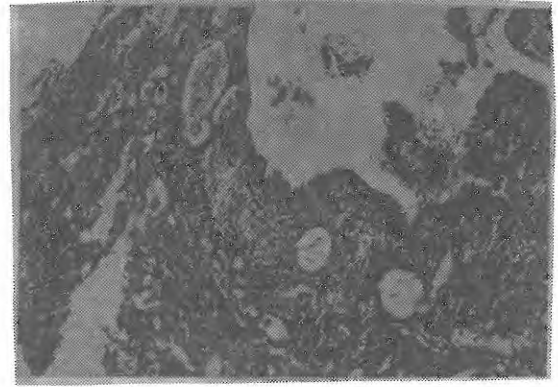
Histopatolojik bulgu	Antibiyotik (4. hafta) n=12	Antibiyotik (8. hafta) n=14	U	P
Nekroz	2.8	21.4	108.0	>0.05
Nötrofil	25.0	41.7	105.5	>0.05
Lenfosit	33.3	35.7	84.5	>0.05
Histiyoisit	5.6	16.7	105.5	>0.05
Subepitelyal kalınlaşma	52.8	66.7	103.0	>0.05
Subepitelyal ödem	22.2	11.9	97.5	>0.05
Fibrosis	16.7	33.3	114.0	>0.05
Damarlanma	41.7	59.5	108.0	>0.05
Psödoglandüler yapı	8.3	23.8	93.0	>0.05

Tablo 5. Antibiyotik ve antibiyotik + kortikosteroid tedavisinin 8. hafta sonuçlarının karşılaştırılması


Histopatolojik bulgu	Antibiyotik (8. hafta) n=12	Antibiyotik ve steroid (8. hafta) n=12	U	P
Nekroz	22.2	0.0	108.0	<0.05
Nötrofil	27.8	11.1	96.0	>0.05
Lenfosit	33.3	8.3	106.5	<0.05
Histiyoisit	38.9	0.0	126.0	<0.05
Subepitelyal kalınlaşma	66.7	27.8	115.0	<0.05
Subepitelyal ödem	33.3	5.6	112.0	<0.05
Fibrosis	55.5	11.1	122.0	<0.05
Damarlanma	66.7	22.2	122.0	<0.05
Psödoglandüler yapı	22.2	0.0	108.0	<0.05



Şekil 1. Antibiyotik tedavisi erken dönem: Orta kulak boşluğu sağ üst kenarda görülmektedir. Döşeyici epitel dökülmüş, subepitelyal mesafe ileri derecede genişlemiş, ödemli ve iltihabi hücrelerle infiltratedir. Damarlar sayıca artmış ve belirginleşmişlerdir. Sol kenarda orta kulak duvarına ait kemik yapısı görülmektedir (Hematoksilen-Eozin, orijinal büyütme x100).




Şekil 3. Antibiyotik+steroid tedavisi erken dönem: Orta kulak boşluğu sağ üst kenarda görülmektedir ve nekrotik doku ile iltihabi hücre ihtiva etmektedir. Subepitelyal mesafedeki kalılaşma, iltihabi hücre infiltrasyonu ve damar proliferasyonu açısından görünüm antibiyotik tedavisinin erken dönemlerine benzemektedir (Hematoksilen-Eozin, orijinal büyütme x100).



Şekil 2. Antibiyotik tedavisi geç dönem: Orta kulak boşluğu sağ kenarda, kemik duvara ait dokular sol kenardadır. Epitel basık bir şekilde yeniden oluşmuştur. Subepitelyal mesafe ileri derecede geniştir ve büyük bir kısmını kollajenize fibröz doku teşkil etmektedir. Kemik dokuya komşu derin kısımlarda hala çok sayıda geniş kan damarı bulunmaktadır. Görünüm herhangi bir tedavi verilmemiş orta kulak enfeksiyonunun geç dönemine benzemektedir (Hematoksilen-Eozin, orijinal büyütme x100).



Şekil 4. Antibiyotik+steroid tedavisi geç dönem: Epitel altı mesafe kalınlığı ve ödemin, kan damarları sayısının azaldığı görülüyor. Fibrozisin miktarı geç dönem antibiyotik tedavisine kıyasla daha az miktardadır.(Hematoksilen-Eozin, orijinal büyütme x100 ve x200).



Şekil 5. Antibiyotik+steroid tedavisi geç dönem: Kusursuz bir iyileşme görülmektedir. Tek sıralı basık bir epitel yeniden oluşmuş, epitel altı mesafe normale dönmüş, fibrozis ise gelişmemiştir (Hematoksilen-Eozin, orijinal büyüme x100 ve x200).

TARTIŞMA

Bir çok araştırmacı otitis mediada antibiyotiklerin tedavi edici etkilerini deneysel hayvan çalışmalarında göstermişlerdir. Deneysel otitis media çalışmaları için en uygun hayvan rattır. Çünkü anatomik olarak insan orta kulağına benzer yapıya sahiptir. Gelişen enfeksiyon insandakine çok yakındır ve anatomik olarak ratlar diğer deney hayvanlarına göre otite daha yatkındırlar (1,3,5,6,17)

Rat orta kulağında pnömokoklarla oluşan otitis mediada, erken dönemde otomikroskopik olarak tam iyileşme olduğu halde, mukozada oluşan histopatolojik değişiklikler 6 ay kadar devam edebilmektedir (7,8). Otitis mediada hücre ve doku cevabını ortaya koymak için *S. aureus* suşunun seçilebilecek iyi bir ajan olduğu belirtilmektedir(4). Ünlü ve arkadaşları, rat orta kulağında stafilokoksik otitis medianın kalıcı mukozal değişikliklere sebep olabileceğini göstermişlerdir (19).

Bu çalışmada sadece antibiyotik tedavisi uygulanan stafilokoksik otitis medialis ratlarda, dördüncü haftaya göre sekizinci haftada nekroz, histiyosit birikimi ve fibrozis gibi enfeksiyonun

kronikleştiğini ve sekel bıraktığını gösteren patolojik bulgularda anlamlı bir artış görüldü. Ayrıca geç dönemde subepitelyal kalınlaşma, ödem, damarlanma ve psödoglandüler yapıların oluşumunda da dikkat çeken bir artış mevcuttu.

Kortikosteroidler antienflamatuar etkileri, bazı enflamatuar mediatörlerin inhibisyonu ve peritübül lenfoid dokuyu azaltma yoluyla üstaki tüpünün normal çalışmasını sağlar, orta kulak sıvısının yoğunluğunu azaltır ve enfeksiyonun orta kulak mukozasında kalıcı değişiklikler bırakmasını önler (9,11,16). Oppenheimer (14), 162 otitis medialis çocukta steroid verilenlerde %35, plasebo uygulananlarda %15 oranında iyileşme olduğunu bulmuş ve otitis media tedavisine steroidlerin verilmesi gerektiğini ileri sürmüştür. İki haftalık deksametazon tedavisiyle %25, plasebo tedavisiyle ise %12 oranında iyileşme bildirilmiştir (10).

Bu çalışmada antibiyotik ve steroid kombinasyonu uygulanan ratlarda dördüncü haftaya oranla sekizinci haftada nötrofil ve lenfosit sayısı, subepitelyal kalınlaşma, fibrozis ve damarlanma miktarında anlamlı bir azalma olduğu izlendi. Bunlar da antibiyotik tedavisine steroid eklenmesinin iltihap hücrelerinin ortamdan uzaklaşmasını hızlandırdığına, epitel altı mesafedeki ödem, kalınlaşma ve fibrozis ile damarlanma gibi değişikliklerin düzeldiğine işaret eden bulgulardır.

Çocuklarda yapılan incelemelerde kısa dönem sistemik deksametazon tedavisinin plasebo veya tek başına antibiyotikten daha üstün olmadığını, antibiyotik-steroid kombinasyonunun daha iyi sonuçlar verdiği görüşü mevcuttur (10,12,13).

Bu çalışmada antibiyotik ve antibiyotik+steroid tedavisi uygulanan grupların 4. hafta bulguları karşılaştırıldığında iki grup arasında bazı sayısal farklılıklar olmasına rağmen bunların istatistiksel bir anlam ifade etmediği görüldü. Buradan hareketle antibiyotik tedavisine eklenen steroidin sonuçlarının erken dönemlerde henüz ortaya çıkmadığı sonucuna varıldı. Antibiyotik ile birlikte steroid verilmesinin sadece antibiyotik tedavisinden daha etkili olduğu görüşü mevcuttur. Otitis mediada steroid ve antibiyotiklerin sinerjistik

antiinflamatuvar etkisinin olduğu gösterilmiştir. Orta kulak enfeksiyonu olan çocuklarda antibiyotik+steroid kombinasyonu ile %53-64, sadece antibiyotik tedavisi ile ise %6-21 iyileşme tesbit edilmiştir (2,15,18).

Bu çalışmada antibiyotik ve antibiyotik+steroid

tedavisi verilen ratların 8. hafta sonuçları karşılaştırıldığı zaman hemen bütün kriterlerde kombine tedavi uygulanan grup lehine anlamlı farklılıklar görüldü. Otitis media tedavisinde geç dönem enfeksiyon sekellerinin ortadan kaldırılmasında antibiyotik ile birlikte steroid verilmesi faydalı olmaktadır.

KAYNAKLAR

1. Albiin N, Hellstom S, Salen B , et al: The anatomy of the eustachian tube in the rat: A macro and microscopical study. *The anatomical Record* 207:513-521,1983
2. Berman S, Grose K, Nuss R, et al: Management of chronic middle ear effusion with prednisone combined with trimethoprim-sulfamethoxazole. *Pediatr Infect DisJ* 9:533-538,1990
3. Daniel HJ III, Fulghum RS, Brinn JE, et al: Comparative anatomy of eustachian tube and middle ear cavity in animal models for otitis media. *Ann Otol* 91:82-89,1982
4. Grote JJ, Blitterswijk CAV : Acute otitis media: An animal experimental study. *Acta Otolaryngol* 98: 239-249,1984
5. Hermansson A, Emgard P, Prellner K, et all: A rat model for pneumococcal otitis media. *Am J Otolaryngol* 9:97-101,1988
6. Hermansson A, Prellner K, Hellström S: Prevention of experimental acute otitis media with penicillin V. *Acta Otolaryngol* 109:119-123,1990
7. Hermansson A, Prellner K, Hellström S: Persistent structural changes in the middle ear mucosa of the rat, after an experimentally induced episode of pneumococcal otitis media. *Acta Otolaryngol* 109:421-430,1990
8. Hermansson A, Prellner K, Hellström S: Changes of the middle ear mucosa induced by untreated and penicillin V treated experimental pneumococcal otitis media. *Acta Otolaryngol* 493:127-131,1992
9. Jung TTK, Rhee CK: Otolaryngologic approach to the diagnosis and management of otitis media. *Otolaryngol Clin North Am* 24:931-945,1991
10. Kemmthorne J, Giebink GS: Pediatric approach to the diagnosis and management of otitis media. *Otolaryngol Clin North Am* 24:905-927,1991
11. Külahlı İ, Tekalan ŞA, Cüreoğlu S: Çocuklarda seröz otit ve tekrarlayan otitlerde yaklaşım. *Yeni Tıp Dergisi* 10:82-90,1993.
12. Lambert PR : Oral steroid therapy for chronic middle ear perfusion: A double blind crossover study. *Otolaryngol Head Neck Surg* 95:193-199,1986
13. Macknin ML, Jones PK : Oral dexamethasone for treatment of persistent middle ear effusion. *Pediatrics* 75:329-335,1985
14. Oppenheimer P : Short-term steroid. *Arch Otolaryng* 88:46-48,1968
15. Perisco M, Podoshin L, Fradis M : Otitis media with effusion . A steroid and antibiotic therapeutic trial before surgery. *Ann Otol Rhinol Laryngol* 87: 191-196,1978
16. Rosenfeld RM, Mandel EM, Bluestone CD: Systemic steroids for otitis media with effusion in children. *Arch Otolaryngol Head Neck Surg* 117:984-89,1991
17. Schmidt SH, Hellström S : Phenol anesthesia of tympanic membrane in purulent otitis media: A structural analysis in the rat. *Eur Arch Otorhinolaryngol* 249:470-472,1993
18. Schwartz RH, Puglese J, Schwartz DM : Use of a short course of prednisone for treating middle ear effusion. *Ann Otol Rhinol laryngol* 89 (Suppl 68): 296-300, 1980
19. Ünlü Y, Konaş O, Yiğitbaşı OG , ark : Rat orta kulağında deneysel olarak oluşturulan stafilokokik otitis mediadaki histopatolojik değişiklikler. *KBB postası* 2:31-35,1993