

# Konjenital Kalp Hastalarına Eşlik Eden Üriner Sistem Anomalilerinin Tanısında Sineürografi ve Renal Ultrasonografinin Yeri

## Role of Cineangiography and Renal Ultrasonography in the Diagnosis of Urinary Tract Abnormalities Associated with Congenital Heart Disease

### Evren Semizel

Specialist, M.D.  
Department of Pediatric Cardiology  
Uludağ University Medical Faculty

### Özlem Mehtap Bostan

Assoc. Prof., M.D.  
Department of Pediatric Cardiology  
Uludağ University Medical Faculty

### Zeynep Yazıcı

Assoc. Prof., M.D.  
Department of Radiology  
Uludağ University Medical Faculty

### Ergün Çil

Prof., M.D.  
Department of Pediatric Cardiology  
Uludağ University Medical Faculty

#### Özet

**Amaç:** Konjenital kalp hastalıkları (KKH) ile birlikte üriner sistem anomalileri (USA) görülme sıklığı yüksektir. KKH'lara eşlik eden sessiz USA'ların tanımlanmasında anjiokardiyografi sonrası çekilen sineürografi ve renal ultrasonografinin yerini değerlendirmek amacı ile çalışma planlandı.

**Hasta ve Yöntem:** KKH nedeni ile Ocak 2005-Temmuz 2005 tarihleri arasında anjiokardiyografi yapılan 148 olgunun sineürografileri incelendi ve bu olgulara renal ultrasonografi yapıldı. Sineürografi ve/veya renal ultrasonografi ile USA tanısı alan olgulara intravenöz pyelografi (IVP) uygulandı.

**Bulgular:** Sineürografi ile 148 olgunun 23'ünde, renal ultrasonografi ile ise 22'sinde USA tespit edildi. Ortak tanı alan olgu sayısı 13'tü. Otuz iki olguya intravenöz pyelografi (IVP) uygulandı ve bu olguların 24'ünde USA tanısı doğrulandı. Sineürografi ile yanlış pozitif 8, yanlış negatif 9 olgu izlenirken, renal ultrasonografide sadece yanlış negatif 2 olgu saptandı. Sineürografi ile USA'ların %62'si doğru tanı aldı.

**Sonuç:** KKH'ya eşlik eden sessiz USA'ların tanımlanmasında anjiokardiyografi sonrası çekilen sineürografi ve renal ultrasonografi kullanılabilir. Anjiokardiyografi sonrası çekilen sineürografi, KKH'lara eşlik eden sessiz USA'ların tanımlanmasında kullanılabilir ek masraf gerektirmeyen, kolay ve yararlı bir metottür.

Anahtar Kelimeler: **Sineanjiografi; Üriner Yol.**

#### Abstract

**Purpose:** The incidence of urinary tract anomalies (UTA) associated with congenital heart disease (CHD) is high. The aim of this study is to investigate the role of cineurography and renal ultrasonography in the diagnosis of UTA associated CHD.

**Patients and Method:** Cineurography of the 148 patients who underwent angiography, between January 2005 and July 2005, due to CHD were evaluated. Renal ultrasonographies were also performed to these patients. Intravenous pyelography was performed to the patients who were diagnosed as UTA by renal ultrasonography and/or cineurography.

**Results:** Urinary tract anomalies were found in 23 of 148 patients by cineurography and in 22 of 148 patients by renal ultrasonography. Thirteen patients were diagnosed as UTA by both modalities. IVP was performed to 32 patients and UTA were detected in 24 of these 32 patients. 8 cineurograms yielded false-positive and 9 cineurograms yielded false-negative results. Ultrasonography produced 2 false negative results. Cineurography was able to show 62% of UTA accurately.

**Conclusion:** Both cineurography and renal ultrasonography can be used to image the UTA associated CHD. The postangiocardiographic cineurogram appears to be a cost-effective, easy and useful method of screening for silent UTA in children with CHD.

Key words: **Cineangiography; Urinary tract.**

Submitted : February 14, 2008  
Revised : March 12, 2009  
Accepted : April 27, 2009

#### Corresponding Author:

Evren Semizel, MD  
Uludağ University, Faculty of Medicine  
Department of Pediatric Cardiology  
16059 Bursa - Turkey

Telephone: 0 532 663 4001

## Giriş

Konjenital kalp hastalıkları (KKH) ile birlikte üriner sistem anomalileri (USA) görülme sıklığı yüksektir. Bu oran otopsi serilerinde %3,8-%15,0, klinik serilerde ise %2,4-%20,5 olarak bildirilmiştir (1-3). Özellikle kalp operasyonlarından önce sessiz üriner sistem anomalilerinin bilinmesi komplikasyonları önlemek açısından önemlidir. Yapılan literatür araştırmasında, konjenital kalp hastalığı olan çocuklarda, üriner sistem anomalilerinin saptanmasında renal ultrasonografi ve anjiyografi sonrası çekilen sineürogramların birbirine karşı üstünlüğünü karşılaştıran çok az sayıda prospektif çalışma olduğu görüldü. Bu çalışmada, renal ultrasonografi ve anjiyografi sonrası çekilen sineürogramların, KKH ile birlikte görülebilen sessiz üriner sistem anomalilerinin saptanmasındaki yeri, literatürdeki diğer çalışmalar da göz önüne alınarak, değerlendirildi.

## Hastalar ve Yöntem

Çalışmaya Ocak 2005 ve Temmuz 2005 tarihleri arasında konjenital kalp hastalığı nedeniyle kalp kateterizasyonu ve anjiokardiyografi uygulanan 148 olgu alındı. Bu olguların hepsinin üre, kreatinin, ürik asit ve tam idrar tetkikleri ile anjiokardiyografi sırasında kontrast madde injeksiyonundan 5 ila 10 dakika sonrası olacak şekilde, renal ve üreteral görüntülemenin en iyi olduğu zaman ayarlanarak, olası bir USA değerlendirmek amacı ile sineürografi yapıldı. Aynı gün, tüm olgulara aynı radyolog tarafından renal ultrasonografi yapıldı.

Üriner sistem anomalileri pyelokalisiyel dilatasyon, hidronefroz, çift toplayıcı sistem, böbrek agenezisi, rotasyon anomalisi, ektopik böbrek, pelviüreteral darlık ve nefrolitiazis olmak üzere 7 gruba ayrılarak incelendi. Ürolojik olarak asemptomatik olup USA'sı saptanan tüm olgular pediyatrik nefrolojik ileri değerlendirme için yönlendirildi.

Konjenital kalp hastalıkları 4 ana gruba ayrılarak değerlendirildi: (1) Sağ ventrikül çıkım yolu darlığı ile giden KKH (valvüler, subvalvüler, supralvalvüler pulmoner stenoz), (2) sol ventrikül çıkış yolu darlığı ile giden KKH (valvüler, subvalvüler, supralvalvüler aort stenozu, aort koarktasyonu ve arkus aorta anomalileri), (3) soldan sağa şanlı KKH (ventriküler septal defekt, atriyal septal defekt, parsiyel veya total pulmoner ven dönüş anomalisi ve patent duktus arteriyosuz) ve (4) siyanotik veya kompleks konjenital kalp hastalıkları (Fallot tetralojisi, büyük arter transpozisyonu, tek ventrikül, triküspit atrezisi ve çift çıkışlı sağ ventrikül).

Sineürogram ve renal ultrasonografi ile USA saptanan olguların tümüne intravenöz pyelografi (İVP) uygulandı.

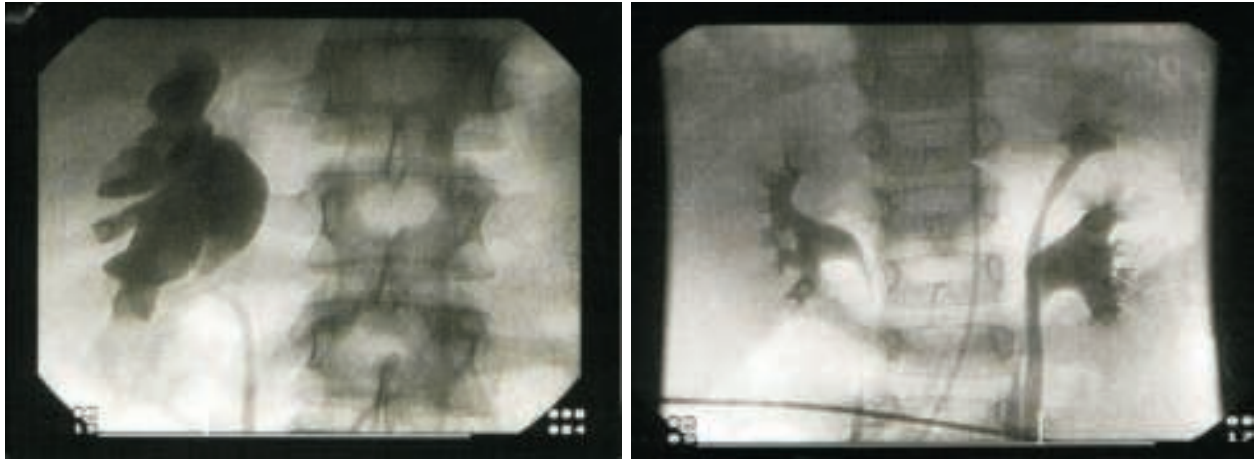
## Bulgular

Çalışmaya alınan olguların yaşları 1 ay ila 22 yıl arasında değişiyordu (ortalama: 4,5 yıl). Altmış sekizi kız (%46), 80'i erkek (%54) olan olgular KKH cinsine göre sınıflandırıldığında, 79'unun (%53,4) soldan sağa şanlı KKH, 42'sinin (%28,4) siyanotik veya kompleks KKH, 17'sinin (%11,5) sol ventrikül çıkım yolu darlığı ile giden KKH ve 8'inin (%5,4) de sağ ventrikül çıkım yolu darlığı ile giden KKH olduğu görüldü. Ayrıca 1 olguda romatizmal kalp hastalığı ve mitral yetersizlik, 1 olguda ise izole pulmoner yetersizlik mevcuttu. Tüm olguların anjiyografi öncesi biyokimyasal olarak değerlendirilen böbrek fonksiyon testleri ve idrar tetkikleri normal sınırlarda idi. Sineürogram ile 148 olgunun 23'ünde (%15), renal ultrasonografi ile 22'sinde (%14,8) üriner sistem anomalisi tespit edildi. Renal ultrasonografi ile ayrıca 5 olguda renal parankimde 1. derece ekojenite artışı saptandı. Sineürografi ve/veya renal ultrasonograf ile USA tanısı alan 32 olguya IVP yapıldı ve 24 olguda (%16) USA tespit edildi. Sineürografi ile yanlış pozitif 8 olgu olduğu görülürken, renal ultrasonografi ile yanlış pozitif olgu yoktu. Yanlış negatif olgu sayısı sineürografide 9, renal ultrasonografide 2 olarak bulundu. Sineürografi ile 24 USA'nın 15'i (%62) doğru tanı alırken, renal ultrasonografi ile 22 (%92) olgu doğru tanı aldı. Her iki teknik ile 13 (%54) olguda aynı üriner sistem anomalisi tespit edildi (Tablo I). Üriner sistem anomalisi tespit edilen iki olguya ait sineürogramlar Resim 1'de görülmektedir.

**Tablo I.** Sineürografi ve renal ultrasonografi ile tanımlanan üriner sistem anomalileri ve intravenöz pyelografi ile karşılaştırılmaları.

Üriner sistem anomalisi	Sineürogram			Renal ultrasonografi			Ortak tanı	IVP	
	Toplam	+	-	Toplam	+	-		Toplam	Tanı alan
Pyelokalisiyel dilatasyon	7	2	6	11	0	0	5	13	11
Hidronefroz	2	0	0	2	0	0	2	2	2
Çift toplayıcı sistem	4	3	1	1	0	1	-	5	2
Böbrek agenezisi (sa/ veya sol)	4	0	0	4	0	0	4	4	4
Rotasyon anomalisi	3	2	0	-	0	0	-	3	1
Ektopik böbrek	1	0	0	1	0	0	1	1	1
Pelviüreteral darlık	2	1	0	1	0	0	1	2	1
Nefrolitiazis	-	0	2	2	0	0	-	2	2
Toplam	23	8	9	22	0	2	13	32	24

IVP: intravenöz pyelografi. "+" işareti yanlış pozitif tanı alan olgu sayısını ve "-" işareti yanlış negatif tanı alan olgu sayısını göstermektedir.

**Resim 1.** Sineürografi ile solda çift toplayıcı sistem (sol) ve sağda hidronefroz (sağ) tespit edilen örnek iki olgu.

KKH tipine göre USA'nın dağılımı incelendiğinde ise; üriner sistem anomalisi saptanan olguların 14'ünde (%58) soldan sağa şanlı konjenital kalp hastalığı, 6'sında (%25) siyanotik konjenital kalp hastalığı, 3'ünde (%13) sol ventrikül çıkış yolu darlığına yol açan konjenital kalp hastalığı, 1'inde (%0,4) sağ ventrikül çıkış yolu darlığına yol açan konjenital kalp hastalığı mevcut olduğu görüldü. Renal parankimde ekojenite artışı olan 3 olgu soldan-sağa şanlı, iki olgu ise siyanotik konjenital kalp hastalığına sahipti.

### Tartışma

Konjenital kalp hastalıklarına eşlik eden üriner sistem anomalileri genellikle sessiz seyirli dirler. Literatür incelendiğinde KKH ile USA'nın birlikteliğinin oldukça sık olduğu görülmektedir. Yapılan bir çalışmada

anjyokardiyografi yapılan 434 olgunun sineürogramları incelenmiş ve bu olguların 70'inde klinik olarak bulgu vermeyen USA olduğu; ve en sık görülen USA'nın da %47,1 oranla pyelokalisiyel dilatasyon olduğu, rapor edilmiştir. Çift toplayıcı sistem %25,7; renal hipoplazi %10, ve daha az sıklıkla da çift üreter, renal agenezi, pelvik yerleşimli böbrek, at nalı böbrek ve diğer USA'ların varlığı gösterilmiştir (1). Başka bir çalışmada ise anjiokardiyografi sonrası yapılan sineürografi ile 260 olgunun %7,7'sinde USA saptanmıştır. Aynı çalışmada daha önce anjiokardiyografi yapılan, ancak sineürografi yapılmayan 21 bebeğin otopsi incelemesinde ise USA oranı %29 olarak rapor edilmiştir. En sık USA atriyal septal defekti olan hastalarda görülürken; USA'nın eşlik ettiği diğer KKH ventriküler septal defekt ve Fallot tetralojisidir (4). Altı yüz seksen hastanın sineürografileri

incelenerek 49'unda (%7,2) USA tespit edilen başka bir çalışmada ise USA'nın sıklıkla eşlik ettiği KKH'lar ventriküler septal defekt, pulmoner stenoz ve Fallot tetralojisi olarak bildirilmiştir (5). Aynı çalışma, sineürografinin sessiz giden USA'yı saptamada %44,9 oranında etkinliği olduğunu rapor etmiştir. Yine başka bir çalışmada, 115 sineürografik inceleme yapılan hastadan sadece 104'ünde optimal görüntüleme yapılarak 17 hastada (%16,3) USA saptandığı rapor edilmiştir (6).

Literatürde KKH ile birlikte görülebilecek USA'nın taranmasında anjiyokardiyografi sonrası yapılacak olan sineürografik incelemenin yanı sıra, renal ultrasonografinin kullanıldığını gösteren çalışmalar da mevcuttur. Bir çalışmada, KKH tanısı olan 109 olguya renal ultrasonografik inceleme yapılmış ve bu olguların %11,9'unda eşlik eden USA (hidronefroz, duplikasyon, ektopi, agenezi ve displazi) saptanmıştır. Beraberinde ekstrakardiyak anomalilerin eşlik ettiği hastalarda daha sık oranda (%39,1) USA saptanırken; izole KKH olan grupta USA oranı %4,7 olarak rapor edilmiştir. Buradan yola çıkarak, özellikle eşlik eden ekstrakardiyak anomalileri de olan KKH'lı çocuklarda renal ultrasonografik tarama yapılması önerilmiştir (7). Literatürde renal ultrasonografi ile sineürografinin USA tanımlama açısından etkinliklerini karşılaştırmaya yönelik yapılmış çok sayıda çalışma olmadığı görülmektedir. Bu çalışmalardan birinde 171 olgunun sineürogramı ile renal ultrasonografik incelemeleri karşılaştırılarak değerlendirilmiş, sineürografinin sadece 115 olguda renal yapıların değerlendirilmesine tam olarak izin verdiği ve bu olguların 112'sinde aynı zamanda renal ultrasonografik inceleme yapıldığı rapor edilmiştir. Üç hastada sineürografik inceleme yanlış pozitif sonuç verirken; 56 hastada (%33) böbreklerin iyi görüntülenememesi nedeni ile sineürografik inceleme yapılamamıştır. Bu çalışmaya göre, üriner sistem anomalisi olan 11 olgunun (%6) sadece 3'ü sineürografi ile de tanı alırken; renal ultrasonografik incelemenin 11 olgudaki USA'yı saptadığı; sadece 1 yanlış pozitif sonuç verdiği rapor edilmiştir (8). Yine benzer bir çalışmada, 184 olgunun anjiokardiyografi sonrası alınan sineürografik inceleme kayıtları değerlendirilmiş ve 184 hastanın 62'sinin (%33,7) görüntü kalitesi, gaz, fekalom, ve zayıf opasifikasyon nedeni ile değerlendirme yapmak için uygun bulunmamış; bu 62 olgunun sonradan yapılan incelemesi ile ikisinde USA olduğu saptandığı rapor edilmiştir. Toplam 17 olguda (%10,2) USA saptanmış ve bu anomaliler eşzamanlı yapılan renal ultrasonografik incelemede de saptanmışlar. Çalışmayı yapan yazarlar, ürolojik tarama gerektiğinde,

özellikle yüksek riskli hasta grubunda, renal ultrasonografi ile taramanın yapılmasını önermişler (9).

KKH ile USA birlikteliğinin oldukça sık olduğu bilinmektedir. KKH nedeni ile anjiokardiyografi yapılan olgularda, sineürografi, kontrast madde enjeksiyonundan, 5 ila 10 dakika sonrasında, uygun opasifikasyon sağlandığında, ekstradan işlem gerekmeden yapılan bir tetkik olması açısından, olası bir USA'nın taranması için oldukça yararlıdır. Yukardaki çalışmalarda da özetlendiği gibi, bazı yazarlar, anjiyokardiyografi sonrası yapılan sineürografi tetkiki yerine, KKH ile beraber görülebilecek olan, olası bir USA'nın taranmasında, renal ultrasonografinin kullanılmasını önermektedirler. Hatta bazı yazarlar anjiyokardiyografi sonrası rutin sineürografi yapılmasının gereksiz olduğunu savunmaktadırlar. Her iki tetkik de USA tanımlamada yardımcıdır. Sineürografinin ekstra zaman, iş ve harcama gerektirmemesi nedeni ile, renal ultrasonografiye göre üstünlüğü olduğu söylenebilir. Ancak batında gaz, fekalom varlığı ve uygun opasifikasyonun sağlanamaması sineürografi ile bazen optimal değerlendirme yapılmasını engellemekte ve sadece sineürografi tarama için kullanıldığı durumlarda olası bir USA tanısı atlanabilmektedir. Benzer durum zaman zaman renal ultrasonografi için de geçerli olabilmektedir.

Bizim olgularımız incelendiğinde, sineürogram ile 148 olgunun tümünde renal anomali açısından değerlendirme yapılabildiği görüldü. Bu olguların 23'ünde (%15) sineürografi ile ve 22'sinde (%14,8) de renal ultrasonografi ile üriner sistem anomalisi tespit edildi. Sineürografi ve/veya renal ultrasonografi ile USA tanısı alan 32 olguya IVP yapıldı ve 24'ünde (%16), USA tanısı doğrulandı. Literatürdeki KKH'ya eşlik eden USA oranı ile karşılaştırıldığında, bizim oranımızın üst sınıra yakın olduğu görüldü. Bunun nedeni, literatürde de görüldüğü üzere, USA'nın en sık eşlik ettiği KKH grubu olan soldan sağa şanlı hastalıklara sahip çocukların sayısının, çalışma grubumuzda yüksek olması olabilir. En sık USA görülen KKH grubu, 14 (%58) ile soldan sağa şanlı KKH olarak saptandı. Sineürografi ile yanlış pozitif olgu sayısı çalışmamızda 8 olarak bulundu ve bu hastaların 2'sinin pyelokalisyel dilatasyon, 3'ünün çift toplayıcı sistem, 2'sinin rotasyon anomalisi ve 1'inin de pelviüretal darlık olduğu görüldü. Renal ultrasonografide yanlış pozitif vaka yoktu. Yanlış negatif vaka ise sineürografide 9, renal ultrasonografide 2 olarak saptandı. Sineürografide özellikle pyelokalisyel dilatasyonu değerlendirmede 6 olguda yanlış negatif sonuç alınması, bu tanı değerlendirilirken, özellikle, sineürografik incelemede, daha dikkatli olunması gerektiği

sonucuna varıldı. Yine sineürografi alınırken hastanın radyasyona maruz olma süresini olabildiğince kısa tutmak amacı ile, görüntülerin çok hızlı ve kısa süreli alınmış olmasının da, bu sonucu doğurabileceği düşünüldü. Hidronefroz, böbrek agenezisi ve ektopik böbrek tanıları her iki tetkik ile de tam olarak değerlendirildi. Renal ultrasonografi ile yanlış pozitif vaka yoktu ve sadece 2 vakada yanlış negatif sonuç alınmıştı. Bu durum renal ultrasonografinin sadece olası bir USA'yı değerlendirmeye yönelik olarak, uygun şartlar altında ve uygun zaman ayarlanarak yapılmış olmasına rağmen, sineürografinin birincil amacı KKH değerlendirmek olan anjiokardiyografi sonrası, oldukça kısa zamanda anlık olarak değerlendirilmiş olmasına bağlandı.

Çalışmaya alınan hasta sayısının kısıtlı olması ve sineürografi ile renal ultrasonografi sonuçlarının sadece IVP ile karşılaştırılarak yorumlanması çalışmanın kısıtlayıcı yönleri olarak kabul edilebilir.

Bütün bunlar göz önüne alındığında konjenital kalp hastalıklarına USA'nın oldukça sık olarak eşlik edebileceği ve KKH'ya eşlik edebilecek olası bir USA'nın taranmasında anjiokardiyografi sonrası yapılacak olan sineürografinin ve renal ultrasonografinin kullanılabilir olduğu açıktır. Sineürografinin renal ultrasonografiye göre, bizim çalışmamızda, daha fazla yanlış pozitif ve yanlış negatif sonuç verdiği; ancak, sineürografinin birincil amacı KKH'yı değerlendirmek olan anjiokardiyografi sonrası yapıldığı ve ekstra zaman, masraf ve iş gerektirmediği de göz önünde bulundurulduğunda, %62 oranında USA tanısı koyma oranının oldukça iyi bir değer olduğu, sonuçlarına ulaşıldı. Sineürografinin radyolojik tetkiklerle karşılaştırılması ve KKH'ya eşlik eden USA'ların tanımlanmasında yerinin değerlendirilmesi için, daha fazla hasta sayısı ile yapılacak prospektif başka çalışmalara da gereksinim vardır.

### Kaynaklar

1. *Buendia Hernández A, Vazquez J, Fuentes J, Attie F, Ovseyevitz J. Anomalies of the urinary tract associated with congenital heart diseases (Spanish). Arch Inst Cardiol Mex 1987; 57:207-211.*
2. *Newman H, Molthan ME, Osborne WF. Urinary tract anomalies in children with congenital heart disease. Am J Roentgenol 1969;106:52-57.*
3. *Derchi L, Guisti G, Reginato E, Cornali M. The incidence of urinary tract malformations in congenital heart disease. Thorac Cardiovasc Surg 1984; 32:78-80.*
4. *Rao S, Engle MA, Levin AR. Silent anomalies of the urinary tract and congenital heart disease. Chest 1975; 67:685-691.*
5. *Hoeffel JC, Mary J, Worms AM, Martin J, Pernot C. Frequency of association of cardiac and urinary abnormalities (French). Sem Hop 1978; 54:437-441.*
6. *Hoffmann W, Zeyer R, Kramer D, Schieffer H, Bette L. Coincidence of malformations of the cardiovascular system as well as of the kidneys and of the efferent urinary tract (German). Klin Padiatr. 1978; 190:147-150.*
7. *Murugasu B, Yip WC, Tay JS, Chan KY, Yap HK, Wong HB. Sonographic screening for renal tract anomalies associated with congenital heart disease. J Clin Ultrasound. 1990;18:79-83.*
8. *Nussbaum AR, Newman B, Freed MD, et al. Nonutility of cineurograms in children with congenital heart disease. Am J Cardiol. 1987; 60:684-687.*
9. *Tuson JR, McHugh K, Archer LN, Ostman-Smith I, Lindsell DR. The post-angiocardiography urogram in children: should it be abandoned? Clin Radiol 1995; 50:479-482.*