

DÜZELTME / ERRATUM

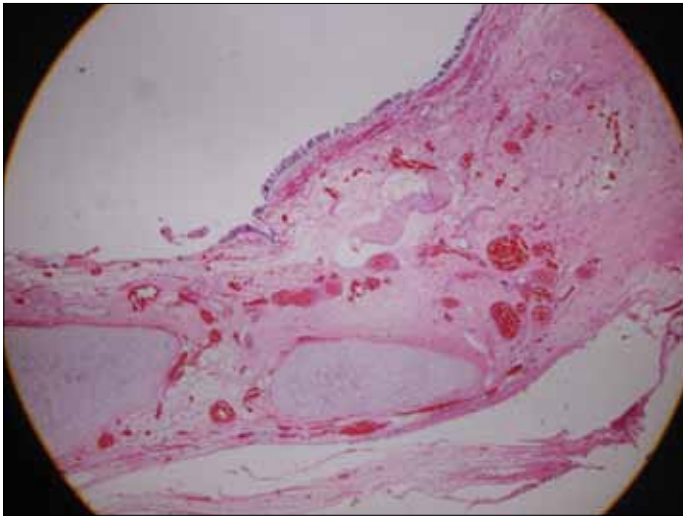
Erciyes Tıp Dergisi 2011 33(3):259-262 sayısında yayınlanmış olan “**Erişkinde Lomber Bölgenin Kistik Matür Teratomu**” isimli yazımızda tarafımızdan kaynaklanan bazı hatalar yapıldığını bildirir, dergi yönetiminden ve okuyuculardan özür dileriz.

Düzeltilme 1

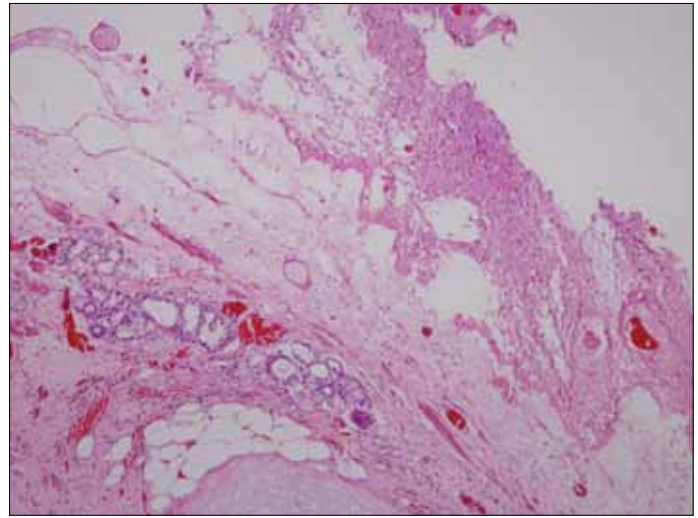
Tam metnin “Olgu Sunumu” bölümünde yer alan “**Mikroskopik olarak iğsi hücreler arasında matür ganglion hücreleri, iğsi hücreler ve ganglion hücrelerinde immünohistokimyasal olarak S-100 pozitifliği, matür ganglion hücrelerinde Neu N pozitifliği izlendi (Resim 2).**” cümlesini “**Mikroskopik olarak silialı epitelle döşeli kistik yapıda kıvrıkdak dokusu, silialı epitelle döşeli kist duvarında müköz glandlar ve adipositler izlendi**” şeklinde düzeltiriz.

Düzeltilme 2

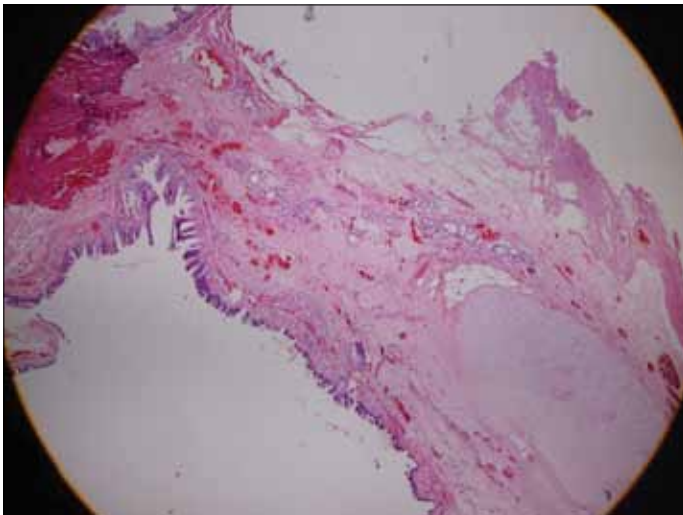
Resimler ve alt yazılarının basılan halleri yanlış olup doğru versiyonları aşağıda tekrar yayınlanmıştır.



Resim 1. Silialı epitelle döşeli kistik yapıda kıvrıkdak dokusu (H&EX100)



Resim 2. Kistin duvarında müköz glandlar ve adipositler (H&E X100)



Resim 3. Silialı epitelle döşeli matür kistik teratomda müköz glandlar kıvrıkdak yapıları ve adipositler (H&E X40)